Aus dem Anatomischen Institut der Universität München
Vorstand: Professor Dr. W. Vogt

Zum feineren Bau einiger Haftmittel der Bauchorgane

(besonders Mesenterialstiel, Lig. phrenico-colicum und Colon ascendens)

Inaugural-Dissertation

zur

Erlangung der Doktorwürde in der gesamten Medizin

verfaßt und einer

Hohen Medizinischen Fakultät der Bayerischen Ludwig-Maximilians-Universität zu München

vorgelegt von

Wilhelm Löffler
aus Ramstein

München 1939
Universitäts-Buchdruckerei von Dr. C. Wolf & Sohn

Aus dem Anatomischen Institut der Universität München
Vorstand: Professor Dr. W. Vogt

Zum feineren Bau einiger Haftmittel der Bauchorgane

(besonders Mesenterialstiel, Lig. phrenico-colicum und Colon ascendens)

Inaugural-Dissertation

zur

Erlangung der Doktorwürde in der gesamten Medizin

verfaßt und einer

Hohen Medizinischen Fakultät der Bayerischen Ludwig-Maximilians-Universität zu München

vorgelegt von

Wilhelm Löffler
aus Ramstein

München 1939
Universitäts-Buchdruckerei von Dr. C. Wolf & Sohn

Gedruckt mit Genehmigung der Medizinischen Fakultät
der Bayer. Ludwigs-Maximilians-Universität zu München

Referent:
Professor *Dr. W. Vogt*

Tag der mündlichen Prüfung:
21. Dezember 1938

R. UNIV.
BIBLIOTHEEK
LEIDEN

In der folgenden Arbeit sollen die Wandbefestigungen der Bauchorgane untersucht werden. Als Grundlage zur ganzen Fragestellung dient *Vogts* Gedankengang, der in einer 1931 erschienenen Abhandlung*) niedergelegt ist. Es würde zu weit führen, auf alle Faktoren einzugehen, welche der Mechanik der Lagerung und Befestigung der Baucheingeweide zugrunde liegen. In der Hauptsache werden der Wandabschluß der Bauchhöhle, die Wandspannung des Muskelfaciemmantels und die thorakale Saugwirkung genannt. Als vierter Faktor kommen die direkten Wandbefestigungen der Bauchorgane hinzu, welche in den Mesenterien, Ligamenten, Bauchfellfalten und Verwachsungsflächen gegeben sind. Verschiedentlich wurde diesen nur die untergeordnete Rolle zugesprochen, lediglich Organordner zu sein, und zwar mit der Funktion, die mit ihnen verbundenen Organe nach normalen oder sogar außergewöhnlichen Lageveränderungen in die Durchschnittslage zurückzubringen. Es waren vor allem die Röntgenologen, die bei der Durchleuchtung der Baucheingeweide die große Verschieblichkeit der Organe unter normalen Verhältnissen feststellen konnten und daher den Haftmitteln jede Bedeutung für die Befestigung absprachen.

Beim genauen Studium der Eingeweidesenkung kann man nun die Feststellung machen, daß sich Organe, auch wenn sie hinsichtlich der Sogwirkung, der Wandspannung und des Wandabschlusses unter gleichen Bedingungen stehen, doch ganz verschieden verhalten. Es kann z. B. das Colon transversum weitgehend gesenkt sein, die linke Flexur dagegen fest mit dem Zwerchfell verbunden im linken Oberbauch stehen. Oder bei der Gastroptose können — und das ist häufig der Fall — der Pylorus und das Duodenum in alter Lage verbleiben. Endlich sei noch auf das Verhalten des Gefäßstiels bei der Alterssenkung hingewiesen.

In allen diesen Fällen muß es sich demnach um ein Nachlassen örtlicher Befestigungsmittel handeln, die den Stand des betreffenden Organs gewährleisten. Es liegt nun nahe, die sogenannten Haftmittel auf ihre anatomische Struktur und besonders auf diejenige des Bindegewebes hin zu untersuchen, um feststellen zu können, ob es sich hier lediglich um bedeutungslose Organordner handelt, oder um wirk-

*) Lage- und Formveränderungen des Digestionstraktus, insbesondere Ptose und Divertikel. Anatomische und entwicklungsgeschichtliche Grundlagen der Befestigung und Senkung der Bauchorgane.

liche Haftmittel. Echte Ligamente müßten ein Gewebe aufweisen, das den Anforderungen auf Zug genügen kann, nämlich straffes kollagenes neben elastischem Gewebe Trifft dies zu und ist der Rückschluß von der Struktur auf die Funktion zulässig, so kann man also die Ligamente als echte Haftmittel ansprechen.

Auf Anregung *Vogts* hat *Popp* bereits in den Jahren 1924—27 am anatomischen Institut der Universität München mit den histologischen Untersuchungen der Haftmittel begonnen. In verschiedenen inzwischen erschienenen Mitteilungen weist *Popp* auf die Struktureigentümlichkeiten des Peritoneum und der Tela subperitonealis und deren Bedeutung für die Befestigung der Baucheingeweide hin. Aehnliche Gedanken liegen den Untersuchungen von Frl. *Pfeiffer* an der Taenia fibrosa des Dünndarmes, d. h. am visceralen Peritoneum und denen von *Haß* an der Pleura zugrunde.

Meine Aufgabe war es, die direkten Wandbefestigungen der Bauchorgane auf ihren bindegewebigen Gehalt zu prüfen, unter besonderer Berücksichtigung der elastischen Elemente. Ich mußte auf die systematische Untersuchung aller in Frage kommenden Darm- und Organbefestigungen verzichten und will statt dessen Einzelbefunde aufzählen, die Material zur Lösung der ganzen Frage bringen sollen. Meine besondere Aufmerksamkeit galt dem Gefäßstiel, auf dessen Bedeutung als Hauptorganträger *Vogt* schon öfters hingewiesen hat. Außerdem untersuchte ich die Ligamenta falciforme, phrenico-colicum, phrenicolienale und die sekundären Verwachsungen am Coecum und Colon ascendens.

Material und Technik.

Das zur Untersuchung gelangte Material stammt sowohl von Neugeborenen als auch von andern kindlichen Leichen im Alter bis zu zwei Jahren.

Fixiert wurden die Präparate in *Bouin*'scher Lösung. Die histologischen Schnitte wurden teils mit Orcein, teils mit Resorcin-Fuchsin gefärbt. Zur Färbung der Zellkerne wurde Alaun-Karmin angewandt. Die technischen Schwierigkeiten bei der Herstellung von weitreichenden Uebersichtsschnitten waren groß, weil gerade das fibrös-elastische Mischgewebe durch die verschiedene Härte nach der Fixierung schwerer schneidbar ist. Durch Ueberpinselung mit weichem Paraffin ließ sich der Erfolg bessern.

Den Hauptfixationspunkt im System der peritonealen Haftmittel stellt nach *Vogt* der Gefäßstiel des Mesenteriums dar, welcher durch den Verlauf der A. mesenterica sup. gekennzeichnet ist. Hierdurch

fällt der A. mesenterica sup. neben ihrer Bedeutung als Hauptachse bei der Darmdrehung eine weitere wichtige Funktion zu. Aus den anatomischen Beziehungen läßt sich entnehmen, daß eine Reihe von Bauchorganen an der A. mesenterica sup. bzw. am ganzen Gefäßstiel aufgehängt und befestigt sind. Da die Eingeweidebefestigung mit der Eingeweidesenkung in Zusammenhang steht, ist es angebracht, hier auf das Verhalten des Gefäßstiels und des Hiatus aorticus bei der Alterssenkung einzugehen. Gerade bei dieser handelt es sich ja nicht um ausgesprochen krankhafte Vorgänge, sondern um physiologische Veränderungen. Zunächst ist festzustellen, daß der Gefäßstiel als solcher oft nur relativ wenig tiefer gelagert ist, während die mit ihm in engster Beziehung stehenden Organe, nämlich Pankreas, Duodenum, die Radix mesenterii, der mittlere Teil des Mesocolon transversum und die dazu gehörenden Darmmassen erheblich gesenkt sein können. Wenn der Zug der sich senkenden Organe am Gefäßstiel stärker wird, kommt es in extremen Fällen zu einer wirklichen Ptose desselben, die jedoch immer im Zusammenhang mit einer Senkung der Aorta steht. Die Tatsache, daß es überhaupt zu einer Senkung dieses bestfixierten Punktes in der Bauchhöhle kommt, kann bestimmt als Zeichen dafür gewertet werden, daß hier wirklich große Zugkräfte auftreten und daß der Gefäßstiel als Organträger angesehen werden kann.

Ausgehend von dem Gedanken, daß von der Struktur auf die funktionelle Bedeutung geschlossen werden kann, sind bei der Untersuchung des Gefäßstiels in der Hauptsache solche Gewebe zu erwarten, die den Anforderungen auf Zug gewachsen sind, nämlich straffes kollagenes Bindegewebe neben reichlich elastischen Elementen.

Das Stielgewebe nimmt seinen Ausgang vom Hiatus aorticus, bzw. von den Zwerchfellschenkeln. An dieser Stelle entspringen nahe beieinander liegend die A. coeliaca und mesenterica sup. aus der Aorta. Schon beim Präparieren an der Leiche läßt sich das Stielgewebe als ein Geflecht von groben elastischen und straffen kollagenen Faserbündeln darstellen, in welches das Ganglion coeliacum eingebettet liegt. Die einzelnen Fasern lassen sich bis zum Hiatusrand verfolgen, wo sie in die Zwerchfellfascie übergehen. Das Geflecht ist dabei lamellenartig um die A. coeliaca und mesenterica sup. angeordnet, sodaß man den Eindruck gewinnt, als handle es sich um eine weitgehend verstärkte Adventitia der Gefäße. Dieses System fibroelastischen Gewebes ist von äußerst derben elastischen Sehnen durchzogen, die ihren Ursprung aus den Zwerchfellschenkeln am Hiatus aorticus nehmen und sich bis weit in die Peripherie verfolgen lassen. Es sieht aus, als ob das Stielgewebe mittels dieser elastischen Sehnen, die unmittelbar aus der Muskulatur des Zwerchfells ent-

springen, am Hiatus aorticus verankert wäre. Vergleicht man hiermit die Verhältnisse am Hiatus oesophageus, so bietet sich ein vollkommen anderes Bild. Lockeres Bindegewebe umgibt den Oesophagus bei seinem Durchtritt durch das Zwerchfell, lediglich auf der Vorderseite bestehen innigere Verbindungen mit dem Peritoneum. Demgemäß kommen hier häufiger Hernien vor, während bisher noch kein Fall bekannt ist, wo eine Darmschlinge oder Netz entlang der Aorta in die Pleurahöhle eingedrungen wäre *(Felix Landois)*.

Mikroskopisch wurde dieses Verhalten in Längs- und Querschnitten durch den Gefäßstiel, insbesondere seine Basis am Ursprung der beiden großen Bauchgefäße, der A. coeliaca und mesenterica sup. untersucht. Aus einer großen Zahl von Präparaten bieten sich einige Beispiele, in denen dieser Zusammenhang des Stielgewebes mit der hinteren Bauchwand und andererseits mit dem Inhalt des Gefäßstiels selbst deutlich wird.

Abb. 1: Gefäßstiel, 3 Monate, Längsschnitt
zirka 10fach vergrößert

Abb. 1 zeigt einen Gefäßstiel im Längsschnitt. Das Material stammt von der Leiche eines drei Monate alten Kindes. Man erkennt deut-

lich die Aortenwand und den Abgang der A. mesenterica sup. und coeliaca. Auf dem Bilde lassen sich zwei Fasergruppen unterscheiden: 1. Ein mächtiger Zügel von derbem kollagenen und elastischem Gewebe entspringt am sehnigen Rand des Hiatus aorticus und ist hier verankert. Er zieht vor der Teilungsstelle der A. coeliaca hinweg in das mächtige Stielgewebe, welches die A. mesenterica sup. umhüllt. Hier schließt er sich den Faserzügen der elastischen

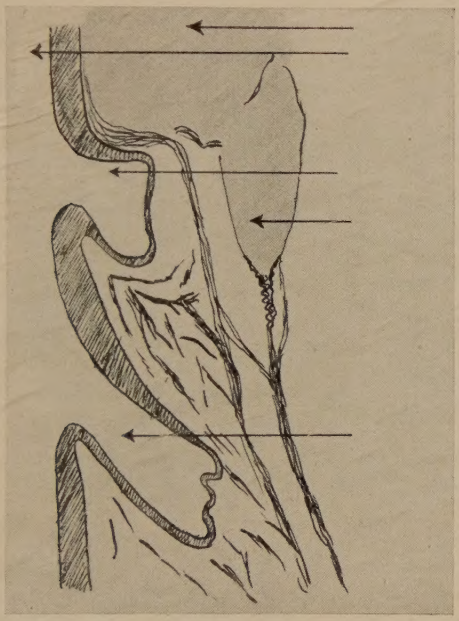

Abb. 2: Schematische Zeichnung zu Abb. 1.

Lamellen an, die die A. mesenterica sup. von ihrer Wurzel aus in ihrem weiteren Verlauf begleiten. Als zweiter Faserzug tritt auf Abb. 1 ein kräftiger längsgetroffener Muskelzug in Erscheinung (siehe auch Schema zu Abb. 1). Dieser zweigt aus der Zwerchfellmuskulatur ab und liegt vor der Teilungsstelle der A. coeliaca. Er zieht in senkrechter Richtung abwärts und geht kurz unterhalb der Teilungsstelle in ein kleines Stück Sehnengewebe über, das unmittelbar darauf von einem starken Bündel elastischer Fasern abgelöst wird. Diese sind von kollagenem Bindegewebe durchsetzt und führen vor allem die elastischen Hüllen

fort, welche den Muskel begleiten und weiter aufwärts in die Zwerchfellfascie übergehen. Auf diese Weise wird das Stielgewebe, das die A. mesenterica sup. umgibt, an der A. coeliaca vorbei und über sie hinweg am Zwerchfell und seinen Fascien verankert. Der hier beobachtete Muskel ist der als *Treitz*scher bekannte, welcher einen accessorischen Zwerchfellursprung aus dem derben Hüllgewebe des Gefäßstiels darstellt.

Abb. 2 gibt schematisch die selben Verhältnisse wieder, wobei vor allem die Verankerung des ganzen Gefäßstiels in der Zwerchfellmuskulatur- und Fascie erkennbar wird. Die beiden oben beschriebenen Fasergruppen sind auf dem Schema deutlich hervorgehoben.

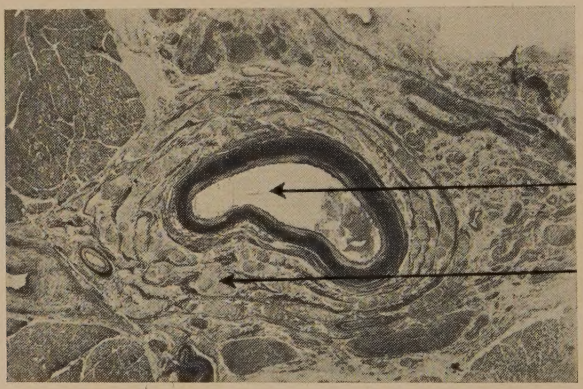

Abb. 3: A. mesenterica sup., 1½ Jahre, Querschnitt zirka 9fach vergrößert.

Es geht daraus hervor, daß die Lamellen, die in der Umgebung der Gefäße auftreten, nicht an den Gefäßen selbst, sondern an der hinteren Bauchwand wurzeln, besonders oberhalb vom Rand des Hiatus aorticus, am Zwerchfell und seinen Fascien.

Verfolgt man die A. mesenterica sup. weiter distal, so zeigt es sich, daß ein ganzes System fibroelastischer Netze um die Arterie angeordnet parallel mit ihr verläuft. Eingeschlossen in dieses Maschenwerk, welches verbindende Lamellen zeigt, liegen Nerven und Lymphbahnen. Es sind dabei jedoch immer mehrere Nerven zusammenliegend umschlossen, sodaß es sich nicht nur um Perineuralscheiden allein handeln kann. Die Media der A. mesenterica sup. ist außerordentlich reich an elastischen Fasern. Auf die Adventitia folgen

dann die lamellenartig angeordneten elastischen Hüllen. Diese zeigen große Aehnlichkeit mit der Adventitia. Während der Faserverlauf hier jedoch ein diagonaler ist, sind die Faserzüge in den fibro-elastischen Hüllen in der Längsrichtung angeordnet.

Abb. 3 zeigt einen Querschnitt durch die A. mesenterica sup. eines $1^1/_2$jährigen Kindes. Auf Abb. 4 wurde versucht, mittels einer halbschematischen Zeichnung die oben beschriebenen Verhältnisse besser zur Geltung zu bringen.

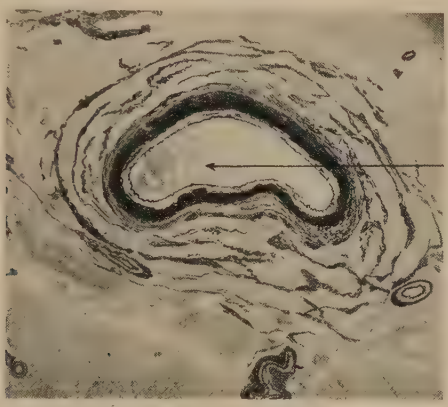

Abb. 4: Halbschematische Zeichnung zu Abb. 3 (spiegelbildlich)

Auch im weiteren Verlauf der Arterie bis zu ihrer Aufteilung in Nebenäste lassen sich, wie Abb. 5 und 6 zeigen, ähnliche Verhältnisse darstellen. Ein ausgeprägtes System fibro-elastischer Züge folgt der Arterie in ihrem ganzen Verlauf. Abb. 5 zeigt einen weiter distal gelegten Querschnitt durch die A. mesenterica sup. des gleichen Objektes wie Abb. 3. Abb. 6 stellt eine halbschematische Zeichnung zu Abb. 5 dar. Bereits beim Neugeborenen konnten die oben beschriebenen, um die A. mesenterica sup. angeordneten fibro-elastischen Lamellen nachgewiesen werden, während hier das viscerale Peritoneum noch frei von elastischen Fasern war. Die Lamellen, welche die Gefäße umgeben, sind einer erweiterten Adventitia zu vergleichen, wesentlich ist aber der schon vorher erwähnte Ursprung des ganzen Lamellensystems an der hinteren Bauchwand. Auch werden die Lamellen in konzentrischer Schichtung unter Zwischenlagerung von Ganglienmassen, Nervengeflechten und Chylusgefäßen weitergeführt.

Die Lamellen zeigen außerdem einen anderen Faserverlauf, nämlich in der Längsrichtung, während die Fasern der Adventitia diagonal angeordnet sind. Die Ausbildung einzelner geschlossener Längszüge

Abb. 5: A. mesenterica sup., $1^1/_2$ Jahre, Querschnitt zirka 5,5 fach vergrößert.

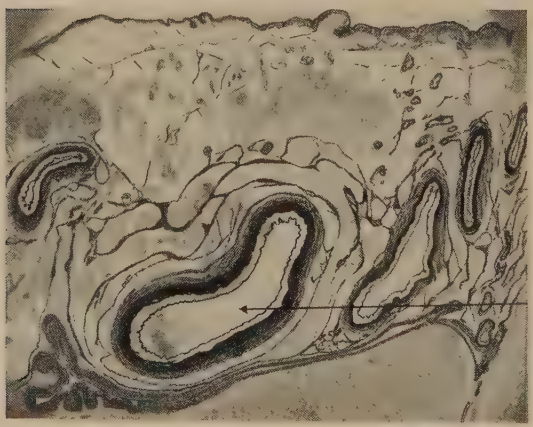

Abb. 6: Halbschematische Zeichnung zu Abb. 5.

innerhalb des Lamellensystems ist nur im Sinne einer Längsbeanspruchung durch Zug von Seiten der Mesenterien zu verstehen.

Im Gegensatz zum Gefäßstiel, welcher in der Zwerchfellmuskulatur und mittels seiner Verbindung mit der Aorta auch an der Wirbelsäule verankert ist, handelt es sich bei den übrigen Eingeweideligamenten um peritoneale Doppelungen. Diese laufen, wie *Vogt* nachgewiesen hat, in die Auskleidung der Bauchhöhle selbst aus, d. h. in das Peritoneum parietale und nicht in die tiefer liegende Fascie. Es treten allerdings an Stellen stärkerer Zugbeanspruchung auch einzelne in die Tiefe greifende Ankerungen auf. Dasselbe gilt für die sekundären Verwachsungen, bei welchen es sich um eine mehr flächenhafte Fixation auf dem ursprünglichen parietalen Peritoneum handelt. Das Peritoneum parietale ist ungemein reich an elastischen Elementen und gliedert sich in seinem feineren Aufbau in drei gegeneinander abgrenzbare Schichten: die Basalmembran, welche der Lamina propria aufliegt, diese wiederum teilt sich in ein Stratum fibrillare und ein Stratum fibroelasticum. *Popp* hat auf diese Struktureigentümlichkeit des Peritoneums und deren Bedeutung für die Befestigung der Baucheingeweide hingewiesen und hat sie im Zusammenhang mit den Leberligamenten in Anwendung gebracht. Von Bedeutung ist dabei, daß der Zug der Haftmittel durch ihre Verankerung im parietalen Peritoneum in die Fläche ausgebreitet wird. Dadurch kommt es ja auch bei der Enteroptose nicht zu einer Verlängerung der Ligamente, sondern zu einem Herabgleiten der ganzen Wandtapete.

Ich konnte die von *Popp* erhobenen Befunde bestätigen und habe darüber hinaus noch die Untersuchung der anatomisch histologischen Verhältnisse des Lig.-phrenico-colicum und der sekundären Verwachsungen im Bereich des Colon ascendens vorgenommen. Im ersten Fall handelt es sich um eine Stelle, an welcher schon grob anatomisch ein Ligament ausgebildet ist, im zweiten Fall dagegen um eine Region, wo der Dickdarm durch sekundäre Verklebung und Verwachsung flächenhaft fixiert ist. Es ist von Interesse, auch in diesem Zusammenhang kurz auf die Frage der Dickdarmsenkung einzugehen. Bei dieser ist die Befestigung des Darmes naturgemäß von großer Bedeutung. Die verschiedenen beschriebenen Senkungsformen und Lageanomalien des Colons sind außergewöhnlich zahlreich und unterschiedlich, sodaß sie nur an Hand entwicklungsgeschichtlicher Vorgänge und Wechselwirkungen der verschiedenen Organe aufeinander erklärt werden können. Wichtig sind dabei die sekundären Verwachsungsvorgänge, die in den Verwachsungsfeldern zum Ausdruck kommen. Es sind dies in der Hauptsache die drei folgenden: das rechtsseitige Verwachsungsfeld des Mesenterium commune mit der Verlötungslinie des Colon ascendens und den Wechselbeziehungen zu der rechten Niere, zur Leber und zur Radix mesenterii, ferner das Verwachsungsfeld des

Pankreaskopfes und des Duodenums einschließlich der dorsalen Fixation der Flexura duodeno-jejunalis und dem Lig. duodeno-colicum, und außerdem noch das linke Verwachsungsfeld des Mesocolon descendens mit der linken Hälfte der Wurzel des Mesocolon transversum und mit der lateralen Verlötungslinie des Colon descendens und der Gekröseanheftung des Mesosigmas bis zur Mittellinie. Hinzu kommen noch die sekundären Verklebungen des großen Netzes am linksseitigen Colonabschnitt, die Ligamenta phrenico-colicum und gastro-colicum. Es ist selbstverständlich, daß bei Störungen der Verklebungsvorgänge innerhalb eines Verwachsungsfeldes immer mehrere Organe in Mitleidenschaft gezogen werden. Auf die vielen Formen der Dickdarmsenkung kann hier nicht eingegangen werden. Es sei nur kurz erwähnt, daß im Bereich des Coecum und Colon ascendens häufig die Anzeichen einer nachträglichen Mobilisierung aufzufinden sind.

Dagegen stellt normalerweise die linke Flexur den bestfixierten Teil des ganzen Dünndarms dar, so daß *Payr* den Tiefstand der linken Flexur als Erkennungszeichen für eine angeborene Ptose annimmt. Bei vielen Formen der Dickdarmsenkung findet sich die gut befestigte linke Flexur an normaler Stelle, so daß das Colon transversum steil zu ihr ansteigt und sich hier in extremen Fällen eine „Doppelflintenstenose" bildet *(Payr)*. Daraus geht hervor, daß an der Flexura lienalis ein richtiges Bindemittel — ein Ligament — ausgebildet ist. Dies tritt schon grob anatomisch in Erscheinung. Auch bei operativen Eingriffen in der Gegend der linken Flexur fällt die außerordentlich starke Befestigung dieses Dickdarmabschnittes immer wieder auf.

Ich möchte nun einige Befunde anführen, die ich bei der Untersuchung des Colon ascendens erheben konnte. Das hier untersuchte Material stammt von der Leiche eines Neugeborenen. An Hand der Serienschnitte am aufsteigenden Dickdarm ergab sich der eigentümliche Befund, daß das primäre Peritoneum parietale im Bereich der Verwachsungsfläche als Bindegewebshaut vom Bau des Stratum fibroelasticum erhalten bleibt. Diese Bindegewebsplatte verläuft hinter der Anheftungsfläche des Darmes und läßt sich seitwärts direkt in die entsprechende Schicht des endgültigen Peritoneum parietale fortsetzen, siehe Abb. 7.

Die Verlötungslinie des Bauchfells mit dem Colon zeigt dabei ein grundsätzliches Verhalten. Lockeres, nicht mit elastischen Fasern versehenes Peritoneum setzt sich an der Verlötungsstelle auf den Darm fort, während die elastische Grundschicht hinter dem Colon über der Fascia transversalis weitergeführt wird. Zwischen dem Darm und der Grundschicht findet sich lockeres Bindegewebe. Auf diese Weise

ist der Darm flächenhaft auf einer fibroelastischen Unterlage fixiert, jedoch so, daß die Beweglichkeit nicht beeinträchtigt wird.

Ein etwas komplizierteres Verhalten findet man, wie Abb. 8 zeigt, am Colon ascendens in Höhe der Niere. Das Material stammt vom selben Neugeborenen wie auf Abb. 7. Der Querschnitt ist nur etwas höher gelegt. Die Verlötungslinie zeigt zwar auch hier dieselbe Anordnung wie auf Abb. 7, auch hier setzt sich lockeres Peritoneum, das keine elastischen Fasern enthält, auf den Darm fort. Die fibroelastische Grundschicht jedoch weist hier eine Dreiteilung auf: Ein



Abb. 7: Colon ascendes, Neugeborenes, Schema.

Faserzug läuft zu einem über der Fascia transversalis liegenden subserösen Fettkörper und verankert sich hier. Ein zweiter Faserzug zieht hinter dem Colon und zwischen Niere und Darm weiter und schließt sich der Fascia praerenalis an. Der dritte Faserzug führt hinter der Niere weiter und läuft in die Fascia retrorenalis aus. Diese Fascienverhältnisse lassen sich schon makroskopisch durch Praeparation an der Leiche darstellen. Sie sind für die Befestigung der rechten Niere von größter Bedeutung. In dem durch Teilung des ursprünglichen Peritoneum parietale entstandenen Fasciensack, der nach medial zu offen, mit dem Zwerchfell innige Verbindungen aufweist und lateral im parietalen Bauchfell ausläuft, ist die Niere in einer Art doppelter Gurtung eingespannt. *Vogt**) hat auf diese Ver-

*) Situsstudien 1926.

hältnisse hingewiesen und dabei betont, daß hier durch Teilung der bindegewebigen Grundschicht und Lagerung zweier Organe übereinander eine Stelle geringeren Widerstandes entsteht. Die Fascia retrorenalis stellt außerdem noch eine peritoneale Ankerung dar. Aus all diesem geht hervor, daß gerade bei den verschieblicheren Organen das parietale Peritoneum nicht auf das Organ selbst übergeführt wird, sondern seinen Verlauf und seine Fixation an der hinteren Bauchwand beibehält. Wenn an anderen Stellen in der Bauchhöhle andere Beziehungen entstehen, und das parietale Bauch-



Abb. 8: Colon ascendens in Nierenhöhe. Neugeborenes, Schema.

fell in seinem Verlauf mit einbezogen wird, so läßt dies auf eine ligamentartige Fixation schließen — das ist der Fall beim Lig. phrenico-colicum.

Während das Colon ascendens eine breite, flächenhafte Befestigung zeigt, liegen beim Lig. phrenico-colicum grundsätzlich andere Verhältnisse vor, indem hier ein richtiges Aufhängeband des Darmes ausgebildet ist. Das Lig. phrenico-colicum entsteht nachweislich aus Netzzipfeln und bildet durch Verwachsung eine Verbindung von Zwerchfell und Colon, bzw. unterem Milzpol. Die Netzzipfel zeigen auf den Präparaten zunächst den Bau des visceralen nicht parietalen Peritoneums. Innerhalb dieses aus Netz entstandenen Ligamentes treten aber starke und mannigfache elastische Strukturen auf und zwar schon zu einer Zeit, wo das viscerale Peritoneum noch frei von elastischen Elementen ist. Dies ist ein Beweis dafür, daß hier eine Beanspruchung auf Zug vorliegen muß.

Abb. 9 zeigt das Lig. phrenico-colicum eines drei Monate alten Kindes und bringt anschaulich die oben geschilderten Verhältnisse wieder. Die Befestigung des Ligamentes am Darm ist naturgemäß



Abb. 9: Lig. phrenico-colicum, 3 Monate. Längsschnitt zirka 8fach vergrößert.

Abb. 10: Ausschnitt aus dem Ligament, zirka 92fach vergrößert.

derart, daß die Beweglichkeit des Darmes nicht gestört wird. Das eigentliche Ligament ist, wie aus Abb. 10 hervorgeht (Ausschnitt aus dem Ligament in stärkerer Vergrößerung), in der Hauptsache

aus kollagenen Fasern gebaut, jedoch treten auch hier schon elastische Elemente auf.

Von größerer Bedeutung ist nun das Verhalten des Bandes an der Stelle, wo es im parietalen Peritoneum verankert ist. Es zeigt sich, daß hier ein Fußpunkt, oder besser eine Wurzellinie entsteht, an welcher das parietale Bauchfell, in Falten gerafft, in den basalen Teil des Ligamentes einbezogen wird.

Auch in Abb. 11 und 12, die das Lig. phrenico-colicum eines $1^1/_2$jährigen Kindes zeigen, kommen die oben geschilderten Verhältnisse gut zum Ausdruck. Deutlich ist hier die Entstehung des Ligamentes aus Netzzipfeln zu erkennen. Entsprechend dem höheren Alter des Objektes sind im Ligament selbst wesentlich zahlreichere und derbere elastische Fasern ausgebildet. Besonders eindrucksvoll ist dabei das Verhalten des Peritoneum parietale an der Wurzellinie im basalen Teil des Bandes. Hier schiebt sich die fibroelastische Grundschicht des Bauchfells in einer mächtigen Faltung zusammen. Die Zunahme der elastischen Fasern sowohl an Anzahl wie an Kaliber spricht dafür, daß hier eine starke Beanspruchung auf Zug vorliegen muß. Von Interesse ist es noch, die Verbindungen zu betrachten, die an dieser Stelle zwischen dem Bauchfell und der Muskulatur bzw. der Muskelfascie bestehen. Es zeigt sich, daß von der Bandansatzstelle an kollagene Faserzüge strahlenförmig zur Muskelfascie auslaufen und sich hier verankern. Auf diese Weise wird eine Verbindung mit der Tiefe hergestellt. Der Zug am Ligament wird zwar in der Hauptsache von der Fläche des parietalen Bauchfells aufgefangen, aber die Tatsache, daß hier subperitoneale Ankerungen bestehen, zeigt, daß die hier auftretenden Zugwirkungen weiter greifen. Die Insertionsstelle des Lig. phrenico-colicum liegt also genau genommen hauptsächlich im Peritoneum und nur mit einigen ausstrahlenden Faserzügen am Zwerchfell. Die in der neueren Namensgebung auftretende Bezeichnung „Plica phrenico-colica“ wird den hier vorliegenden Verhältnissen nicht gerecht.

Zusammenfassung.

Das Stielgewebe nimmt seinen Ausgang vom Zwerchfell in der Gegend des Hiatus aorticus, wo es an der hinteren Bauchwand und der Zwerchfellfascie verankert ist. Von dieser Ursprungsstelle aus laufen mächtige Zügel fibroelastischen Gewebes vor der A. coeliaca hinweg zur A. mesenterica sup. und gehen hier in ein System fibroelastischer Lamellen über. Dieses ist um die A. mesenterica sup.

Abb. 11: Lig. phrenico-colicum, 1½ Jahre, Längsschnitt, zirka 10fach vergrößert.

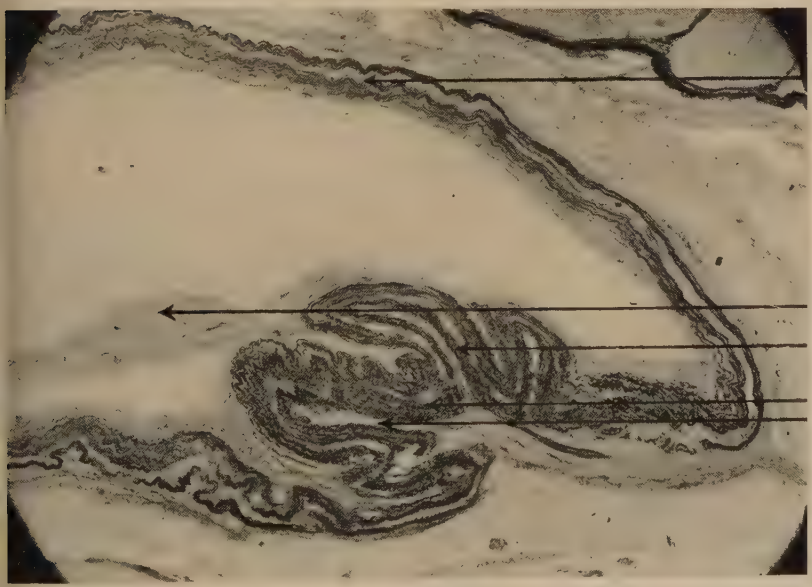

Abb. 12: Lig. phrenico-colicum, 1½ Jahre, Längsschnitt, zirka 30fach vergrößert.

angeordnet und folgt ihr in die Peripherie bis in die Mesenterien. In dieses Lamellensystem sind einzelne geschlossene Längszüge eingebaut. Dank dieser Struktur kann das Stielgewebe den an es gestellten Anforderungen gerecht werden und ein wirklicher Organträger sein.

Die Befunde am Colon ascendens ergeben, daß hier der Darm auf der fibroelastischen Grundschicht des ursprünglichen Peritoneums unter Zwischenlagerung lockeren Bindegewebes flächenhaft fixiert ist. An der Verlötungsstelle wird nur lockeres Peritoneum, das keine elastischen Fasern enthält, auf den Darm übergeführt.

In der Höhe der Niere erfährt die fibroelastische Grundschicht eine Teilung und Schwächung. Sie bildet hier die Fascia praerenalis und die Fascia retrorenalis und dient so der Fixation der Niere. Auf diese Weise werden an dieser Stelle zwei Organe über einander gelagert befestigt, da die Fascia praerenalis gleichzeitig ja auch als fibroelastische Grundlage zur Anheftung des Colon ascendens dient. So erklärt sich die größere Verschieblichkeit dieses Darmabschnittes.

Das Lig. phrenico-colicum zeigt in den eigentlichen Bandabschnitten neben straffem kollagenen Gewebe reichlich elastische Fasern. Das parietale Peritoneum wird an den basalen Abschnitten des Bandes mit in dasselbe einbezogen. Der Zug am Ligament wird von der Fläche des Bauchfells aufgefangen, welches an dieser Stelle subperitoneale Ankerungen zeigt. Die Struktur des Bandes und seine Beziehung zum Peritoneum zeigen, daß hier ein wirkliches Ligament besteht, welches einer starken Zugwirkung standhalten kann.

Diese Arbeit stammt aus dem Anatomischen Institut der Universität München, wurde aber schon vor mehreren Jahren unter der Leitung von Herrn Prof. *Vogt* am Anatomischen Institut der Universität Zürich begonnen. Dort wurde ich auch bei der Materialbeschaffung aus dem nachbarlichen pathologisch-anatomischen Institut von Herrn Prof. *von Meyenburg* in dankenswerter Weise unterstützt. Herrn Prof. *Vogt* möchte ich an dieser Stelle für seine Anleitung meinen herzlichen Dank sagen.

Schrifttum

E. Haß: Über die elastischen Netze der Pleura. Zeitschr. für Anatomie und Entwicklungsgeschichte, Bd. 108, 3. Heft, 1938.

F. Landois: Chirurgie des Zwerchfells. Kirschner-Nordmann, Bd. IV, 2. Teil, 1928.

E. Payr: Eingeweidesenkung. Kirschner-Nordmann, Bd. V, 1928.

L. Pfeiffer: Über den feineren Aufbau der Taenia fibrosa Ilei. Anat. Anz., Bd. 86, Nr. 11/12, 1938.

O. Popp: Über die morphologische und funktionelle Bedeutung des Peritoneum und der Tela subperitonealis. Münchner med. Wochenschr, Bd. 78, 1931. — Theoretische Betrachtung über die physiologischen Verhältnisse der Körperhöhlen und ihre Beziehung zur Eingeweidebefestigung und Enteroptose. Med. Welt, Bd. 7, 1933. — Über die Struktur der Basalmembran und die Alterserscheinung des Bindegewebes. Med. Welt, Bd. 8, 1934. — Über die Struktureigentümlichkeiten des Peritoneum und der Tela subperitonealis. Anat. Anz., Bd. 81, 1935.

W. Vogt: Morphologische und kausalanalytische Untersuchungen über die Lageentwicklung des menschlichen Darmes. Zeitschr. angew. Anat. 2, 1917. — Zur Morphologie und Mechanik der Darmdrehung. Verh. anat. Ges. 1920. — Über die Nierenfascien und Befestigung des Duodenums. Ebenda 1920. — Über die Alterssenkung der menschlichen Bucheingeweide. Ebenda 1921. — Situsstudien an der menschlichen Bauchhöhle II. Die peritoneale Befestigung der Nieren und Nebennieren. (Anatomie, Entwicklung und konstruktive Bedeutung der Nierenfascien, Verhalten bei Nephroptose.) Zeitschr. Anat. 80, 1926. — Lage- und Formveränderungen des Digestionstraktus, insbesondere Ptose und Divertikel. Verh. Ges. Verdauungskrankh. 1931.

Lebenslauf

Ich, Wilhelm Löffler, wurde am 26. März 1906 zu Ramstein in der Rheinpfalz als Sohn des Oberlehrers Georg Löffler und seiner Frau Martha, geb. Pletsch geboren.

Nach Besuch der Volksschule trat ich im Herbst 1916 in die Lateinschule in Landstuhl ein. Daraufhin besuchte ich das Humanistische Gymnasium in Kaiserslautern. 1923 wurden meine Eltern von den Franzosen ausgewiesen und siedelten nach München über, wo ich die letzten beiden Schuljahre Schüler des Maximilians-Gymnasiums war. Am 2. April 1925 bestand ich die Reifeprüfung und immatrikulierte mich an der Medizinischen Fakultät der Universität München. Nach fünf Semestern legte ich die ärztliche Vorprüfung ab. Das 7. Semester studierte ich in Königsberg, das 8. in Wien, das 9. und 10. wieder in München, wo ich am 6. Juni 1930 das medizinische Staatsexamen bestand. Während des praktischen Jahres arbeitete ich an der II. Medizinischen Abteilung des Krankenhauses München-Schwabing. Am 30. Juni 1931 erhielt ich die Approbation als Arzt. Vom 1. Juli bis 15. November 1931 hatte ich an der Chirurgischen Universitätsklinik in München eine Volontärassistentenstelle inne. Vom 16. November 1931 bis 31. Mai 1933 war ich Assistent am Anatomischen Institut der Universität Zürich. Am 1. Juni 1933 kehrte ich als Assistent an die Chirurgische Universitätsklinik nach München zurück. Seit 1. Oktober 1936 bin ich als Assistent an der Chirurgischen Abteilung des Krankenhauses München-Schwabing tätig.